DOI: https://doi.org/10.17816/onco646863 EDN: BIKBZT

Результаты успешного применения чрескожной радиочастотной абляции при лечении гепатоцеллюлярного рака: клинический случай

В.С. Трифанов[1], М.Д. Будурова[1,2], М.А. Камалова[1], М.А. Черниченко[1], Н.А. Гришин[1]

[1] Национальный медицинский исследовательский центр радиологии, Москва, Россия;
[2] Российский университет медицины, Москва, Россия

АННОТАЦИЯ

Обоснование. Один из методов хирургического лечения гепатоцеллюлярного рака — энергетическая абляция опухоли, выполняемая пациентам с данным диагнозом в стадии BCLC 0 и BCLC A при невозможности резекции или трансплантации печени.

Описание клинического случая. Пациенту 72 лет с клиническим диагнозом «гепатоцеллюлярный рак» cT1bN0M0 (IB стадия) проведено лечение методом радиочастотной термоабляции в связи с наличием тяжёлой сопутствующей патологии: цирроза печени в исходе неалкогольного стеатогепатита класса B по шкале Child-Pugh (7 баллов), портальной гипертензии, расширения вен портальной системы, портосистемных шунтов, асцита 1-й степени, спленомегалии, варикозного расширения вен пищевода 2-й степени (с проведением эндоскопического лигирования варикозного расширения вен пищевода 2-й степени в 2018 г.), а также сахарного диабета 2-го типа. По результатам компьютерной томографии органов грудной клетки и брюшной полости с внутривенным контрастированием через 3, 6 и 9 месяцев наблюдения в послеоперационном периоде данных о прогрессировании опухолевого процесса не обнаружили.

Заключение. В Московском научно-исследовательском онкологическом институте имени П.А. Герцена (МНИОИ им. П.А. Герцена) проанализированы результаты успешного применения радиочастотной термоабляции при гепатоцеллюлярном раке. Метод демонстрирует хорошие непосредственные результаты, минимальное количество осложнений, хорошие отдалённые результаты лечения гепатоцеллюлярного рака с достижением 5-летней общей выживаемости до 94% случаев, 10-летней общей выживаемости в 32,3% случаев, в том числе у пациентов с выраженной сопутствующей патологией. За последние 10 лет в МНИОИ им. П.А. Герцена метод радиочастотной термоабляции применён как самостоятельный метод лечения у 5 пациентов. Общей 3-летней безрецидивной выживаемости достигли 80% пациентов (4 пациента), общей 5-летней выживаемости — 20% (1 пациент).

Ключевые слова: клинический случай; гепатоцеллюлярный рак; радиочастотная термоабляция; цирроз печени; неалкогольный стеатогепатит.

Как цитировать:
Трифанов В.С., Будурова М.Д., Камалова М.А., Черниченко М.А., Гришин Н.А. Результаты успешного применения чрескожной радиочастотной абляции при лечении гепатоцеллюлярного рака: клинический случай // Российский онкологический журнал. 2025. Т. 30, № 2. С. 144–151. DOI: 10.17816/onco646863 EDN: BIKBZT

Рукопись получена: 30.01.2025 **Рукопись одобрена:** 08.07.2025 **Опубликована online:** 13.07.2025

ЭКО • ВЕКТОР

Статья доступна по лицензии CC BY-NC-ND 4.0 International
© Эко-Вектор, 2025

DOI: https://doi.org/10.17816/onco646863 EDN: BIKBZT

Successful Application of Percutaneous Radiofrequency Ablation in Treatment of Hepatocellular Carcinoma: A Case Report

Vladimir S. Trifanov[1], Marina D. Budurova[1,2], Milyausha A. Kamalova[1], Maria A. Chernichenko[1], Nikolay A. Grishin[1]

[1] National Medical Research Radiological Center, Moscow, Russia;
[2] Russian University of Medicine, Moscow, Russia

ABSTRACT

***BACKGROUND*:** One of the surgical treatment methods for hepatocellular carcinoma is energy-based tumor ablation, indicated in patients with BCLC stage 0 and stage A disease when liver resection or transplantation is not feasible.

Case Description. A 72-year-old patient with hepatocellular carcinoma, cT1bN0M0 (stage IB), underwent percutaneous radiofrequency ablation because of severe comorbidities, including cirrhosis secondary to nonalcoholic steatohepatitis, Child-Pugh class B (7 points), portal hypertension, dilatation of the portal venous system, portosystemic shunts, grade 1 ascites, splenomegaly, and grade 2 esophageal varices (endoscopic ligation of grade 2 varices was performed in 2018), as well as type 2 diabetes mellitus. Chest and abdominal computed tomography with intravenous contrast at 3, 6, and 9 months after the procedure revealed no evidence of tumor progression.

***CONCLUSION*:** At the P. Hertsen Moscow Oncology Research Institute, the results of successful radiofrequency ablation in hepatocellular carcinoma were analyzed. The method demonstrated favorable short-term outcomes, a minimal number of complications, and favorable long-term outcomes, with overall 5-year survival reaching 94% of cases and overall 10-year survival 32.3% of cases, including patients with severe comorbidities. Over the past 10 years, at the P. Hertsen Moscow Oncology Research Institute, radiofrequency ablation has been used as an independent treatment modality in 5 patients. Overall 3-year recurrence-free survival was achieved in 80% of patients (4 patients), and overall 5-year survival in 20% of patients (1 patient).

Keywords: case report; hepatocellular carcinoma; radiofrequency ablation; liver cirrhosis; non-alcoholic steatohepatitis.

To cite this article:
Trifanov VS, Budurova MD, Kamalova MA, Chernichenko MA, Grishin NA. Successful Application of Percutaneous Radiofrequency Ablation in Treatment of Hepatocellular Carcinoma: A Case Report. *Russian Journal of Oncology.* 2025;30(2):144–151. DOI: 10.17816/onco646863 EDN: BIKBZT

Submitted: 30.01.2025 **Accepted:** 08.07.2025 **Published online:** 13.07.2025

ECO•VECTOR

Article can be used under the CC BY-NC-ND 4.0 International License
© Eco-Vector, 2025

ОБОСНОВАНИЕ

Гепатоцеллюлярный рак (ГЦР) занимает шестое место среди наиболее распространённых форм рака во всём мире и третье среди наиболее распространённых причин смертности от рака [1]. С учётом данных базы о пациентах в США «Течение, распространённость и исходы злокачественных новообразований» (SEER) был построен прогноз эпидемиологии злокачественных новообразований (ЗНО) до 2040 г. Авторы указывают на то, что ГЦР — лидер по скорости роста среди причин онкологической летальности [2].

Согласно данным Национального медицинского исследовательского центра радиологии (ФГБУ «НМИЦ радиологии» Минздрава России), прирост заболеваемости ЗНО печени и внутрипечёночных желчных протоков за последние 10 лет составил 32,28%. Заболеваемость ГЦР в Российской Федерации за 2022 г. составила 6,70 на 100 тыс. населения [3].

В зависимости от распространённости, размера опухолевых узлов, функционального состояния печени по BCLC (Barcelona Clinic Liver Cancer — Барселонская система стадирования рака печени) могут быть рассмотрены следующие варианты: резекция печени, трансплантация, трансартериальная химиоэмболизация (ТАХЭ), радиочастотная термоабляция (РЧТА) или проведение системного лекарственного лечения.

На основании клинических практических рекомендаций RUSSCO [4] энергетическая абляция — основной метод радикального лечения солитарных опухолей диаметром до 2 см (стадия BCLC 0) у пациентов, не являющихся кандидатами на трансплантацию печени. При прилежании опухоли к крупным желчным протокам, желчному пузырю или кишке, невозможности проведения общей анестезии пациенту рекомендуется проведение чрескожной абляции этанолом (АЭ) под местной анестезией. При невозможности проведения чрескожной или лапароскопически ассистированной абляции пациенту должна быть предложена хирургическая резекция печени. При невозможности проведения резекции рекомендуется баллонокклюзионная или суперселективная ТАХЭ.

Согласно данным долгосрочных исследований, 5-летняя общая выживаемость после РЧТА составляет от 49 до 94%, 10-летняя общая выживаемость — от 27 до 74% [5–7]. Безрецидивная 5-летняя выживаемость составляет от 17 до 26%, 10-летняя выживаемость — 12,5–19%. В данной статье будет рассмотрено проведение РЧТА у пациента с ГЦР BCLC A в связи с высоким риском развития послеоперационных осложнений (в анамнезе — неалкогольный стеатогепатит класса B по Child-Pugh, выраженная тромбоцитопения 47×10^9 г/л).

Клиническое наблюдение

Пациент П., 72 года, у которого в 2006 г. выявлено увеличение уровня печёночных трансаминаз. В 2010 г. диагностирован цирроз печени на фоне гепатита B, по поводу чего периодически пациент обследовался и лечился в стационарах Иркутска. В 2018 г. при гастроскопии обнаружено варикозное расширение вен пищевода (ВРВП) 2-й степени; выполнено профилактическое лигирование вен пищевода. В 2019 г. впервые выявлен асцит, признаки снижения функции печени (гипоальбуминемия, коагулопатия). Методом ПЦР исключены вирусные гепатиты. В декабре 2022 г. с явлениями асцита, отёков обеих нижних конечностей, диспептическими нарушениями пациенту в условиях терапевтического стационара Москвы была проведена консервативная терапия.

Магнитно-резонансная томография (МРТ) органов брюшной полости от декабря 2022 г. (пересмотр в НМИЦ онкологии им. Н.Н. Блохина): структура паренхимы печени с признаками цирроза. В S8/S5 определяется опухолевый узел ГЦР размерами 2,9×2,4 см. В других отделах печени — без опухолевых образований. Воротная вена расширена до 19 мм при норме до 14 мм без признаков тромбоза. Варикозное расширение вен пищевода. Селезёнка увеличена до 18 см в длину при норме 12–14 мм. Селезёночная вена диаметром до 1 см при норме до 1,5 см (рис. 1).

Онкомаркеры от 08.02.23 г.: альфа-фетопротеин (AFP) — 1,7 Ме/мл при норме до 7,29 МЕ/мл; РЭА — 2,7 нг/мл при норме до 10 нг/мл, СА 19–9–5,4 Ед/мл при норме от 0 до 34 ЕД/мл.

В феврале 2023 г. пациент самостоятельно обратился за медицинской помощью в МНИОИ им. П.А. Герцена. Проведено обследование.

Позитронно-эмиссионная томография (ПЭТ-КТ) с 18-ФДГ в режиме «всё тело» от 08.02.23 г.: в S5/S8 определяется опухолевое образование, слабо накапливающее рентгеноконтрастное вещество, размерами 14×9 мм, без значимой гиперфиксации радиофармпрепарата. Плотность паренхимы печени диффузно снижена до +41 HU внутри, внепечёночные протоки не расширены. Воротная вена расширена до 19 мм при норме до 14 мм, в её просвете отмечается пристеночный дефект контрастирования протяжённостью до 41 мм. Гепатоспленомегалия. Признаки портальной гипертензии, асцит.

Эзофагогастродуоденоскопия (ЭГДС) от 25.02.22 г.: эзофагит 1-й степени. ВРВП 2-й степени. Смешанный гастрит. Эрозии желудка.

Биопсия опухолевого образования печени — не выполнялась. С учётом наличия единичного очага в S5-8 печени до 3 см в Д, неалкогольного стеатогепатита класса B по шкале Child-Pugh и выраженной тромбоцитопении 47×10^9 г/л пациенту рекомендовано выполнение верификации образования с последующим выполнением РЧТА очага в качестве дополнительного фактора гемостаза.

Клинический диагноз: гепатоцеллюлярный рак, cT1bN0M0 (IB стадия), II кл. группа.

Сопутствующая патология: K74.6 Цирроз печени в исходе неалкогольного стеатогепатита класса B по шкале Child-Pugh (7 баллов), портальная гипертензия,

расширение вен портальной системы, портосистемные шунты, асцит 1-й степени, спленомегалия, ВРВП 2-й степени. Эндоскопическое лигирование ВРВП 2-й степени (2018 г.). Сахарный диабет 2-го типа.

Пациент был госпитализирован в абдоминальное отделение МНИОИ им. П.А. Герцена для проведения РЧТА опухолевого очага правой доли печени.

Операция от 22.02.23 г.: интраоперационно выполнена трепан-биопсия опухоли S5 печени. При гистологическом исследовании выявлена гепатоцеллюлярная карцинома ацинарно-солидного строения со светлоклеточной метаплазией. Под УЗИ-навигацией установлена антенна в опухолевый очаг диаметром до 25 мм, расположенный интрапаренхиматозно в S5 печени; время экспозиции — 12 мин. По окончании манипуляции температура в опухоли составила 75 °C. Антенна с коагуляцией были удалены.

На 5-е сутки после РЧТА пациент в удовлетворительном состоянии выписан под наблюдение районного онколога и хирурга.

Междисциплинарный консилиум в МНИОИ им. П.А. Герцена. Учитывая данные планового морфологического исследования, объём выполненного хирургического вмешательства и выраженную сопутствующую патологию пациенту рекомендовали динамическое наблюдение районным онкологом с контрольным обследованием через 3 месяца (КТ органов грудной клетки, МРТ органов брюшной полости с в/в контрастированием, определение онкомаркера альфа-фетопротеина).

Согласно результатам контрольного обследования, через 3 месяца данные о местном рецидиве, регионарном и отдалённом метастазировании не обнаружены.

Онкомаркеры от 04.09.2023 г.: CA 19–9–17,0 Ед/мл, РЭА — 5,6 мг/мл, АФП — 1,58 МЕ/мл.

МРТ органов брюшной полости и забрюшинного пространства от 12.09.2023 г.: аваскулярная зона в S5 печени (состояние после абляции опухоли). Тромбоз селезёночной, портальной и верхней брыжеечной вен с признаками реваскуляризации. Портальная гипертензия с признаками расширения параэзофагеальных вен. Умеренный асцит.

Согласно данным контрольного обследования, через 1 год 6 месяцев после РЧТА данные о рецидиве и прогрессировании ГЦР не обнаружены.

ОБСУЖДЕНИЕ

За последние 25 лет было разработано и клинически апробировано несколько методов химического или термического воздействия на опухоль [5]. Локальную абляцию в некоторых клинических ситуациях можно выполнять в качестве самостоятельного метода локального радикального лечения ГЦР [6–8]. Впоследствии появились термоабляционные методы лечения, которые

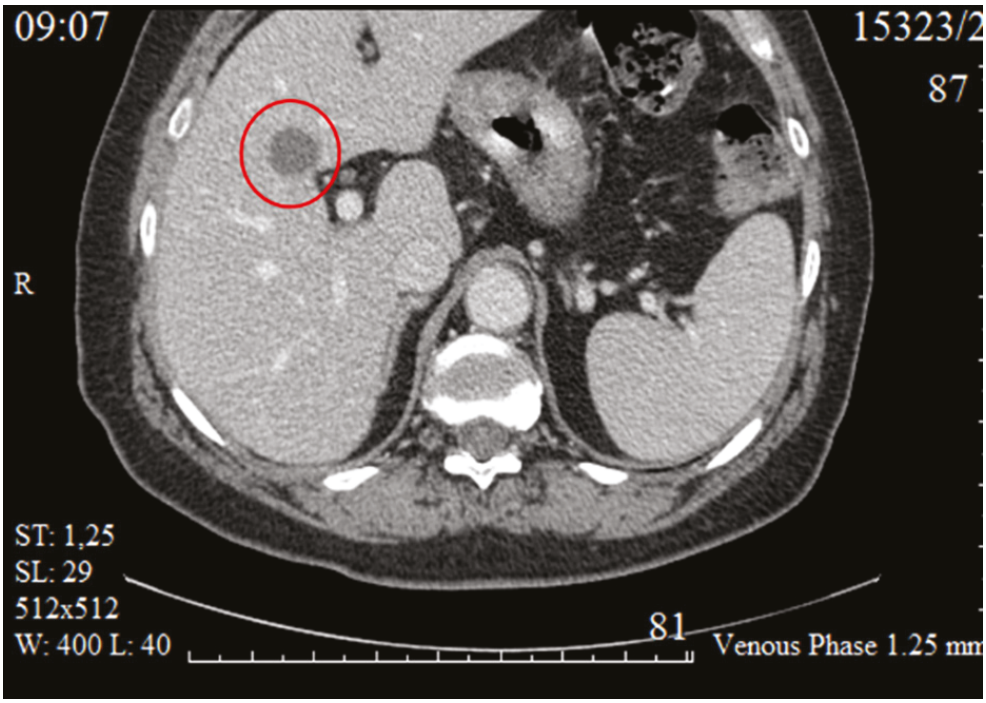

Рис. 1. Магнитно-резонансная томография органов брюшной полости от января 2023 г. Структура паренхимы печени с признаками цирроза. В S8/S5 определяется опухолевый узел гепатоцеллюлярного рака размерами 2,9×2,4 см. В других отделах печени — без явных опухолевых образований. Воротная вена расширена до 1,9 см, без признаков тромбоза. Варикозное расширение вен пищевода. Селезёнка увеличена до 18 см.
Fig. 1. MRI of the abdominal cavity from 01.2023. Liver parenchyma structure with signs of cirrhosis. In S8/S5, a tumor node of HCC measuring 2.9×2.4 cm is determined. In other parts of the liver — without obvious tumor formations. The portal vein is dilated to 1.9 cm, without signs of thrombosis. Varicose veins of the esophagus. The spleen is enlarged to 18 cm.

классифицируются либо как гипертермические методы лечения (нагрев тканей при температуре 60–100 °C), включая радиочастотную абляцию, микроволновую и лазерную абляцию, либо как криоабляция (замораживание тканей при температуре от –20 до –40 °C). Большинство лечебных манипуляций выполняются чрескожным доступом, хотя в некоторых случаях рекомендуется абляция в ходе лапароскопии [9].

РЧТА — наиболее частый метод локального лечения ГЦР [10,11]. В ходе РЧТА развивается локальное разрушение опухолевой ткани при прохождении через неё радиочастотного излучения. Тепловое повреждение клеток начинается при температуре 42 °C, при 51 °C деструкция клеток происходит в течение 2 минут, а при температуре выше 60 °C денатурация внутриклеточного белка, растворение клеточной липидной мембраны и гибель клетки происходит сразу [10,11]. В настоящее время существует множество электродов и электродных систем для проведения РЧТА. Распространены два принципиально отличающихся типа электрода: 1) раскрывающиеся (expandable) — зонтичные (LeVeen, Cristmas tree); 2) охлаждаемые (cooltip) [10].

В пяти рандомизированных исследованиях сравнивали два метода лечения (табл. 1): РЧТА и чрескожную инъекцию этанола для лечения ГЦР на ранних стадиях. Сделан следующий вывод: РЧТА оказывает более высокий противоопухолевый эффект, чем чрескожная инъекция этанола, что приводит к лучшему местному контролю заболевания. Частота местных рецидивов в течение 2 лет отмечена в 2–18% против 11–45% [12–14].

В двух других рандомизированных клинических исследованиях сообщалось о РЧТА как о предпочтительном методе лечения у пациентов с опухолями печени размером 4 см или меньше (всего 157 пациентов), которые были случайным образом распределены на 3 группы (52 пациента в группе обычной подкожной инъекции этанола (ПИЭ), 53 — в группе ПИЭ с более высокой дозой и 52 — в группе РЧТА) [12].

Учитывая опубликованные данные, лучшие результаты отмечены у пациентов с ГЦР после РЧТА: общая 1-годичная выживаемость составила 97%, общая 3-летняя выживаемость — 67% и общая 5-летняя выживаемость — 41% [15, 16]. Наилучшие результаты были отмечены у пациентов с циррозом печени класса А по шкале Child-Pugh с одиночными опухолями менее 2 см в диаметре [16].

В литературе отмечены спорные вопросы радикальности выполняемой РЧТА и гистологического исследования образцов печени после РЧТА. Учёные сообщают о некрозе опухоли менее 50% при размере опухоли ГЦР более 3 см: из-за перфузионно-опосредованного охлаждения ткани в области абляции отмечено существенное снижение эффекта РЧТА [17, 18]. Кроме того, опухоли ГЦР, расположенные субкапсулярно или прилегающие к желчному пузырю, имеют более высокий риск неполной абляции или серьёзных осложнений в виде кровотечения и перитонита [19]. Кроме того, отмечен ряд осложнений РЧТА: абсцесс печени (0,9%), субкапсулярные гематомы (0,5%), повреждения протоковой системы (стриктуры — 0,5%, биломы — 0,2%, желчеистечение в брюшную полость — 0,2%), печёночная недостаточность (0,8%) и сердечно-лёгочные осложнения (0,8%) [20].

В ретроспективном исследовании, выполненном University of Michigan Medical Center и др. (2016 г.), оценивали эффект проведённой РЧТА (у 161 пациента) и стереотаксической лучевой терапии (СЛТ) (у 63 пациентов) у лиц с неоперабельным, неметастатическим ГЦР (224 пациента). Ретроспективно анализировали безрецидивную выживаемость и токсичность. Группы пациентов РЧТА и СЛТ были сходными по количеству опухолевых поражений, по поводу которых проведены РЧТА и СЛТ: 1- и 2-годичная безрецидивная выживаемость у пациентов, которым проведена РЧТА, составила 83,6 и 80,2% против 97,4 и 83,8% после СЛТ [21].

В многонациональном исследовании сравнивали ретроспективную группу из 2064 пациентов с ГЦР: 496 пациентам проведена стереотаксическая лучевая терапия, 1568 пациентам — радиочастотная абляция. В этом исследовании определено, что у пациентов с крупными опухолями >3 см в диаметре, расположенных в поддиафрагмальных сегментах печени, которым выполнена РЧА, достигнута безрецидивная общая выживаемость через 1 и 2 года 69,6 и 52,9% соответственно против, 74,1 и 46,3%

Таблица 1. Результаты проведённых радиочастотных термоабляций

Table 1. Results of radiofrequency thermal ablation

Год	Автор	Количество пациентов	Общая выживаемость		Безрецидивная выживаемость	
			5-летняя	10-летняя	5-летняя	10-летняя
2009	N'Kontchou G.	235	40	–	17	–
2012	Shiina S.	1170	60,2	27,3	25,2	19,2
2013	Kim Y.S.	1305	59,7	32,2	26,1	12,5
2014	Lee D.H.	162	67,9	–	25,9	–
2016	Yang W.	316	49,7	28,4	32	–
2016	Seror O.	108	94	–	32	–

после СЛТ. Существенной разницы между группами лечения не выявили [22].

В другом ретроспективном исследовании эффективности РЧТА у пациентов с ГЦР (2012 г.), проведённом Department of Gastroenterology и др. (1170 пациентов), выявлено, что после РЧТА отмечена долгосрочная выживаемость в течение 10 лет. Анти-HCV был одним из прогностических факторов развития рецидива ГЦР: у анти-HCV-позитивных пациентов чаще развивался рецидив. Локальный рецидив ГЦР в этом исследовании наблюдался реже, чем в других испытаниях, и составил около 10% через 3 года после РЧТА. Кроме того, в этом исследовании возраст пациента определён как фактор, негативно влияющий на выживаемость: 23% пациентов были старше 75 лет, что привело к более высокому проценту (18,5%) смертей, не связанных с ГЦР [23].

В целом пациенты с опухолями ГЦР размерами 2,1–5,0 см имели значительно худшие результаты, чем пациенты с опухолями ≤2,0 см, в то же время у пациентов с опухолями >5,0 см не отмечено худшей выживаемости, чем у пациентов с опухолями ≤2 см. Это объясняется тем, что количество пациентов с опухолями >5,0 см (*n*=35) было небольшим, чтобы разница была статистически значимой. Вероятно, пациенты с ГЦР, у которых размер опухоли был >5,0 см, перенёсшие РЧА, исходно имели более благоприятные условия для выживания [24]. Отмечено 67 осложнений (2,2%) и 1 летальный исход (0,03%). Исследователи пришли к мнению, что РЧТА может быть эффективным методом локального лечения ГЦР, обеспечивая выживаемость до 10 лет, и является безопасной лечебной процедурой. По мнению авторов, РЧТА может быть методом лечения первой линии для отдельных пациентов с ранней стадией ГЦР [24].

Основываясь на данных ретроспективных метаанализов, учёные ассоциации AASLD (American Association for the Study of Liver Diseases — Американская ассоциация по изучению заболеваний печени) рекомендуют РЧТА в качестве метода лечения пациентам с солитарной опухолью ГЦР, которым нельзя выполнить резекцию печени, а также в случае, если они отказываются от неё. Стратегию «сначала абляция» можно рассматривать для пациентов с опухолями, расположенными в центральных сегментах и на границе долей печени, которым требуется расширенная резекция печени, для пациентов с ранней стадией ГЦР [25].

Согласно данным клинических рекомендаций АОР (Ассоциация онкологов России), методы локальной деструкции (энергетической абляции) опухоли как стандарта лечения показаны пациентам с ГЦР в стадии BCLC 0 (солитарная опухоль до 2 см в диаметре, сохранённая функция печени), в стадии BCLC A (3 опухоли до 3 см в диаметре) при отсутствии возможности выполнения резекции или трансплантации печени.

Основным критерием при определении показаний к РЧТА является наличие технической возможности выполнения вмешательства с минимальным риском развития осложнений (табл. 2). Радиочастотной деструкции подлежат не более 5 узлов диаметром ≤3 см [4].

Таблица 2. Показания для проведения радиочастотной термоабляции. Краткое изложение рекомендаций международных руководств по лечению гепатоцеллюлярной карциномы в зависимости от стадии BCLC (Барселонская система стадирования рака печени)

Table 2. Indications for conducting. Summary of the recommendations of the international guidelines for the treatment of HCC depending on the stage of BCLC (Barcelona Liver Cancer Staging System)

Стадия гепатоцеллюлярной карциномы по Барселонской системе стадирования (BCLC)	Самая ранняя стадия (0)	Ранняя стадия (A)	Промежуточная стадия (B)	Распространённая стадия (C)	Терминальная стадия (D)
Критерии	1 опухоль ≤2 см	1 опухоль или ≤3 узла, ≤3 см каждый	множественные узлы; сохранённая функция печени 1, ОС 0	портальная инвазия и/или внепечёночное распространение; сохранённая функция печени 1, ОС 1–2	любая опухолевая нагрузка; выраженная печёночная недостаточность, ОС 3–4
APASL (Asian-Pacific Association for the Study of the Liver)	1. РЧА 2. Резекция 3. ЛТ	1. Резекция или абляция 2. ЛТ	1. ТАХЭ 2. СЛТ 3. Радиотерапия	Сорафениб	Поддерживающая терапия
AASLD (American Association for the Study of Liver Diseases)	1. Резекция 2. Абляция 3. ЛТ	1. Резекция 2. Абляция 3. ЛТ	Локорегионарная терапия	Системная терапия	Поддерживающая терапия
EASL-EORTC (European joint effort by the European Association for the Study of the Liver and the European Organization for Research and Treatment of Cancer)	1. Абляция 2. Резекция 3. ЛТ	1. Абляция 2. Резекция 3. ЛТ	Локорегионарная терапия	Сорафениб/ленватиниб/регорафениб/кабозатиниб	Поддерживающая терапия

Примечание. РЧА — радиочастотная абляция; ЛТ — лучевая терапия; ТАХЭ — трансартериальная химиоэмболизация; СЛТ — стереотаксическая лучевая терапия.

Возможно выполнение РЧТА узлов и большего диаметра, но частота локальных рецидивов существенно увеличивается при опухолях >3 см в наибольшем измерении [4]. Согласно мнению некоторых авторов, в ряде случаев целесообразно выполнять абляцию после проведения предварительной трансартериальной химиоэмболизации опухоли печени [4].

Противопоказаниями для проведения РЧТА являются:

- некорригируемая коагулопатия;
- цирроз печени класса C по шкале Child-Pugh;
- наличие у пациента искусственного водителя ритма;
- наличие металлических инородных тел на расстоянии менее 2 см от планируемого радиочастотного воздействия;
- прилежание очагов к внутрипечёночным трубчатым структурам (воротной, печёночным венам, долевым желчным протокам) и к соседним с печенью органам (желудку, кишечнику, жёлчному пузырю, диафрагме), что может привести к развитию термического поражения последних.

ЗАКЛЮЧЕНИЕ

Применение РЧТА по показаниям и в соответствии с разработанной методикой демонстрирует положительные результаты, минимальное количество осложнений, хорошие отдалённые результаты лечения ГЦР с достижением 5-летней общей выживаемости до 94% случаев, 10-летней общей выживаемости в 32,3% случаев ГЦР, в том числе у пациентов с выраженной сопутствующей патологией. При отсутствии возможности проведения радикальной резекции печени методом выбора может быть РЧТА при соблюдении установленных показаний к её применению. При ГЦР РЧТА можно применять как самостоятельный и эффективный метод лечения при стадиях 0 и A по Барселонской системе BCLC. За последние 10 лет в МНИОИ им. П.А. Герцена РЧТА применена как самостоятельный метод лечения у 5 пациентов, общей 3-летней безрецидивной выживаемости достигли 80% (4 пациента), общей 5-летней выживаемости — 20% (1 пациент).

ДОПОЛНИТЕЛЬНАЯ ИНФОРМАЦИЯ

Вклад авторов. Черниченко М.А., Гришин Н.А., Камалова М.А. — проведение исследования, написание рукописи; Трифанов В.С., Будурова М.Д. — научное руководство, помощь в написании рукописи — рецензирование и редактирование. Все авторы одобрили рукопись (версию для публикации), а также согласились нести ответственность за все аспекты работы, гарантируя надлежащее рассмотрение и решение вопросов, связанных с точностью и добросовестностью любой её части.

Согласие на публикацию. Пациент добровольно подписал форму информированного согласия на публикацию персональной медицинской информации в обезличенной форме в «Российском онкологическом журнале», 03.03.2024 г.

Источники финансирования. Отсутствуют.

Раскрытие интересов. Авторы заявляют об отсутствии отношений, деятельности и интересов за последние три года, связанных с третьими лицами (коммерческими и некоммерческими), интересы которых могут быть затронуты содержанием статьи.

Оригинальность. При создании настоящей работы авторы не использовали ранее опубликованные сведения (текст, иллюстрации, данные).

Доступ к данным. Все данные, полученные в настоящем исследовании, доступны в статье.

Генеративный искусственный интеллект. При создании настоящей статьи технологии генеративного искусственного интеллекта не использовали.

Рассмотрение и рецензирование. Настоящая работа подана в журнал в инициативном порядке и рассмотрена по обычной процедуре. В рецензировании участвовали два внешних рецензента, член редакционной коллегии и научный редактор издания.

ADDITIONAL INFORMATION

Author contributions: M.A. Chernichenko, N.A. Grishin, M.A. Kamalova: investigation, writing—original draft; V.S. Trifanov, M.D. Budurova: supervision, writing—original draft, writing—review & editing. All authors approved the version of the manuscript to be published and agree to be accountable for all aspects of the work, ensuring that questions related to the accuracy or integrity of any part of the work are appropriately investigated and resolved.

Consent for publication: Written informed consent was obtained from the patient for the publication of personal data in de-identified form in the *Russian Journal of Oncology* (dated March 3, 2024).

Funding sources: No funding.

Disclosure of interests: The authors have no relationships, activities, or interests for the last three years related to for-profit or not-for-profit third parties whose interests may be affected by the content of the article.

Statement of originality: No previously published materials (text, images, or data) were used in this work.

Data availability statement: All data generated during this study are available in this article.

Generative AI: No generative artificial intelligence technologies were used to prepare this article.

Provenance and peer review: This paper was submitted unsolicited and reviewed following the standard procedure. The peer review process involved two external reviewers, a member of the editorial board, and the in-house scientific editor.

СПИСОК ЛИТЕРАТУРЫ | REFERENCES

1. Salgia R, Mendiratta V. The Multidisciplinary Management of Hepatocellular Carcinoma. *Clinical Liver Disease*. 2021;17(6):405–408. doi: 10.1002/cld.1068

2. Rahib L, Wehner MR, Matrisian LM, Nead KT. Estimated Projection of US Cancer Incidence and Death to 2040. *JAMA Netw Open*. 2021;4(4):e214708. doi: 10.1001/jamanetworkopen.2021.4708

3. Kaprin AD, Starinsky VV, Shakhzadova AO, Lisichnikova IV, editors. *Malignant neoplasms in Russia in 2022 (incidence and mortality)*. Moscow: MNIOI named after P.A. Herzen — branch of the Federal State Budgetary Institution "NMITs of Radiology" of the Ministry of Health of Russia; 2023. (In Russ.)

4. Breder VV, Bazin IS, Balakhnin PV, et al. Practical recommendations for drug treatment of patients with malignant tumors of the liver

and biliary system. *Malignant tumours*. 2022;12(3s2-1):467–529. doi: 10.18027/2224-5057-2022-12-3s2-467-529
5. Lencioni R. Loco-regional treatment of hepatocellular carcinoma. *Hepatology*. 2010;52(2):762–773. doi: 10.1002/hep.23725
6. Tiong L, Maddern GJ. Systematic review and meta-analysis of survival and disease recurrence after radiofrequency ablation for hepatocellular carcinoma. *British Journal of Surgery*. 2011;98(9):1210–1224. doi: 10.1002/bjs.7669
7. Germani G, Pleguezuelo M, Gurusamy K, et al. Clinical outcomes of radiofrequency ablation, percutaneous alcohol and acetic acid injection for hepatocelullar carcinoma: A meta-analysis. *Journal of Hepatology*. 2010;52(3):380–388. doi: 10.1016/j.jhep.2009.12.004
8. Zhu ZX, Liao MH, Wang XX, Huang JW. Radiofrequency ablation with or without ethanol injection for hepatocellular carcinoma: a systematic review and meta-analysis. *Minerva Med*. 2016;107(6):381–391.
9. Ross WB, Horton M, Bertolino P, Morris DL. Cryotherapy of liver tumours–a practical guide. *HPB Surg*. 1995;8(3):167–73. doi: 10.1155/1995/93283
10. Ionkin DA, Vishnevsky VA, Chzhao AV. History of radiofrequency ablation formation as a surgical technique. *High-tech medicine*. 2014;1(2):4–11. EDN: YRVULV
11. N'Kontchou G, Mahamoudi A, Aout M, et al. Radiofrequency ablation of hepatocellular carcinoma: Long-term results and prognostic factors in 235 Western patients with cirrhosis. *Hepatology*. 2009;50(5):1475–1483. doi: 10.1002/hep.23181
12. Lin SM, Lin CJ, Lin CC. Radiofrequency ablation improves prognosis compared with ethanol injection for hepatocellular carcinoma < or =4 cm. *Gastroenterology*. 2004;127(6):1714–23. doi: 10.1053/j.gastro.2004.09.003
13. Lencioni RA, Allgaier HP, Cioni D, et al. Small hepatocellular carcinoma in cirrhosis: randomized comparison of radio-frequency thermal ablation versus percutaneous ethanol injection. *Radiology*. 2003;228(1):235–40. doi: 10.1148/radiol.2281020718
14. Brunello F, Veltri A, Carucci P, et al. Radiofrequency ablation versus ethanol injection for early hepatocellular carcinoma: A randomized controlled trial. *Scand J Gastroenterol*. 2008;43(6):727–735. doi: 10.1080/00365520701885481
15. Lencioni R, Cioni D, Crocetti L, et al. Early-stage hepatocellular carcinoma in patients with cirrhosis: long-term results of percutaneous image-guided radiofrequency ablation. *Radiology*. 2005;234(3):961–967. doi: 10.1148/radiol.2343040350
16. Omata M, Tateishi R, Yoshida H, Shiina S. Treatment of hepatocellular carcinoma by percutaneous tumor ablation methods: Ethanol injection therapy and radiofrequency ablation. *Gastroenterology*. 2004;127(5):S159–S166. doi: 10.1053/j.gastro.2004.09.030
17. Sala M, Llovet JM, Vilana R, et al. Initial response to percutaneous ablation predicts survival in patients with hepatocellular carcinoma. *Hepatology*. 2004;40(6):1352–1360. doi: 10.1002/hep.20465
18. Huang J, Yan L, Cheng Z, et al. A randomized trial comparing radiofrequency ablation and surgical resection for HCC conforming to the Milan criteria. *Ann Surg*. 2010;252(6):903–912. doi: 10.1097/SLA.0b013e3181efc656
19. Komorizono Y, Oketani M, Sako K, et al. Risk factors for local recurrence of small hepatocellular carcinoma tumors after a single session, single application of percutaneous radiofrequency ablation. *Cancer*. 2003;97(5):1253–1262. doi: 10.1002/cncr.11168
20. Teratani T, Yoshida H, Shiina S, et al. Radiofrequency ablation for hepatocellular carcinoma in so-called high-risk locations. *Hepatology*. 2006;43(5):1101–1108. doi: 10.1002/hep.21164
21. Fiorentini G, Sarti D, Aliberti C, et al. Multidisciplinary approach of colorectal cancer liver metastases. *World J Clin Oncol*. 2017;8(3):190–202. doi: 10.5306/wjco.v8.i3.190
22. Wahl DR, Stenmark MH, Tao Y, et al. Outcomes After Stereotactic Body Radiotherapy or Radiofrequency Ablation for Hepatocellular Carcinoma. *J Clin Oncol*. 2016;34(5):452–459. doi: 10.1200/JCO.2015.61.4925
23. Shiina S, Tateishi R, Arano T, et al. Radiofrequency Ablation for Hepatocellular Carcinoma: 10-Year Outcome and Prognostic Factors. *American Journal of Gastroenterology*. 2012;107(4):569–577. doi: 10.1038/ajg.2011.425
24. Kudo M, Hasegawa K, Kawaguchi Y, et al. A multicenter randomized controlled trial to evaluate the efficacy of surgery versus radiofrequency ablation for small hepatocellular carcinoma (SURF trial): Analysis of overall survival. *Journal of Clinical Oncology*. 2021;39(15):4093. doi: 10.1200/jco.2021.39.15_suppl.4093
25. Dolgushin BI, Patyutko YuI, Sholokhov VN, Kosyrev VYu. *Radiofrequency thermal ablation of liver tumors*. Davydov MI, editor. Moscow: Practical medicine; 2007. (In Russ.) EDN: QLNYMX

ОБ АВТОРАХ

*** Камалова Миляуша Анасовна;**
адрес: Россия, 125284, Москва, 2-й Боткинский проезд, д. 3;
ORCID: 0000-0003-0495-8585;
eLibrary SPIN: 3108-1094;
e-mail: milyausha.kamalova.97@mail.ru

Трифанов Владимир Сергеевич, д-р мед. наук, доцент;
ORCID: 0000-0003-1879-6978;
eLibrary SPIN: 3710-8052;
e-mail: trifan1975@yandex.ru

Будурова Марина Дмитриевна, д-р мед. наук, профессор;
ORCID: 0000-0003-1391-0516;
eLibrary SPIN: 1412-8811;
e-mail: m.budurova@rambler.ru

Черниченко Мария Андреевна, канд. мед. наук;
ORCID: 0000-0002-2427-9232;
eLibrary SPIN: 5619-4469;
e-mail: mashustic04@mail.ru

Гришин Николай Александрович, канд. мед. наук;
ORCID: 0000-0003-1703-9115;
e-mail: grishinlap@mail.ru

AUTHORS' INFO

*** Milyausha A. Kamalova;**
address: 3 2nd Botkinsky passage, Moscow, Russia, 125284;
ORCID: 0000-0003-0495-8585;
eLibrary SPIN: 3108-1094;
e-mail: milyausha.kamalova.97@mail.ru

Vladimir S. Trifanov, MD, Dr. Sci. (Medicine), Assistant Professor;
ORCID: 0000-0003-1879-6978;
eLibrary SPIN: 3710-8052;
e-mail: trifan1975@yandex.ru

Marina D. Budurova, MD, Dr. Sci. (Medicine), Professor;
ORCID: 0000-0003-1391-0516;
eLibrary SPIN: 1412-8811;
e-mail: m.budurova@rambler.ru

Maria A. Chernichenko, MD, Cand. Sci. (Medicine);
ORCID: 0000-0002-2427-9232;
eLibrary SPIN: 5619-4469;
e-mail: mashustic04@mail.ru

Nikolay A. Grishin, MD, Cand. Sci. (Medicine);
ORCID: 0000-0003-1703-9115;
e-mail: grishinlap@mail.ru

* Автор, ответственный за переписку / Corresponding author